

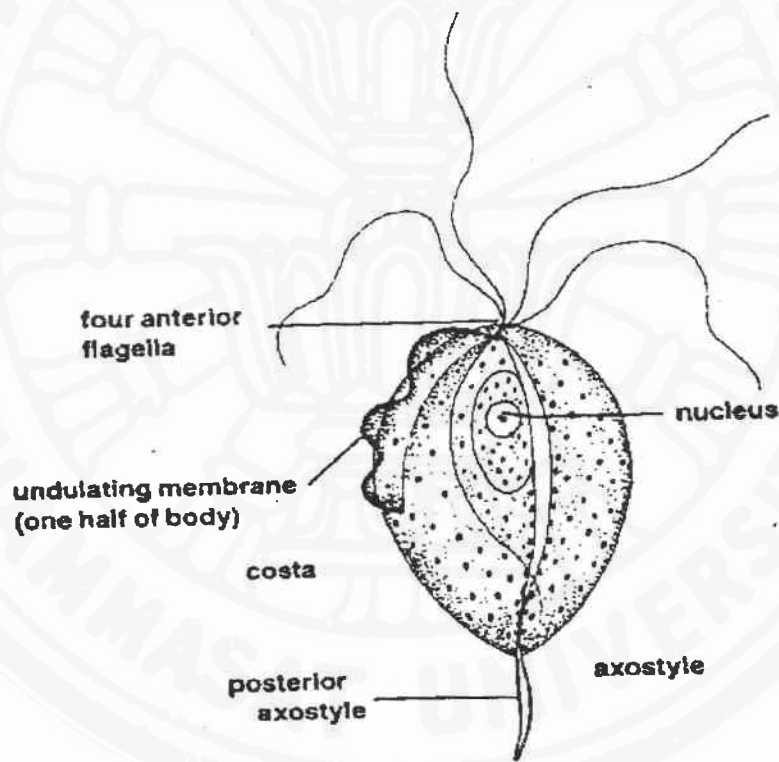
บทที่ 3 โปรโตซัวในอวัยวะสืบพันธุ์

Trichomonas vaginalis

Morphology

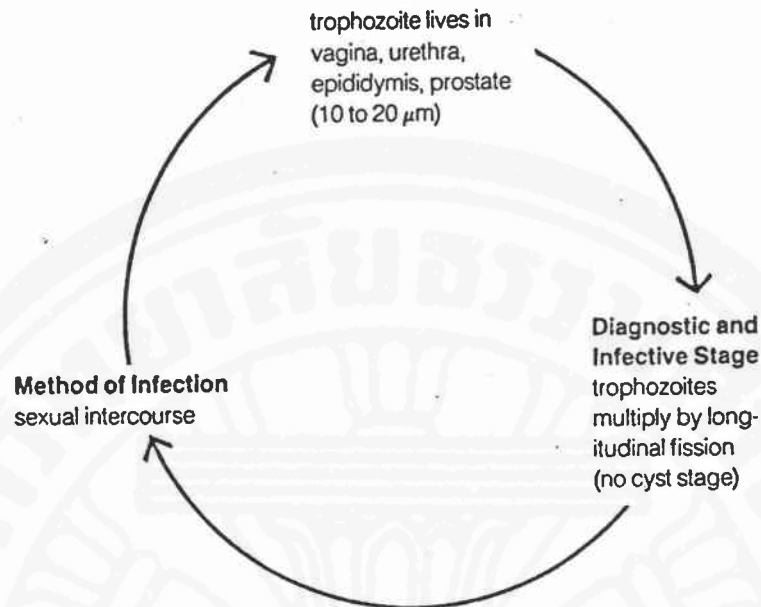
มีระยะเดียวคือ Trophozoite stage ยาว 7-21 ไมโครเมตร กว้าง 5-18 ไมโครเมตร มีหนวด 4 เส้น ด้านหัวอีก 1 เส้น ทอดยาวโค้งติดกับแผ่นบาง ๆ นิวเคลียสมีขนาดใหญ่ 1 อัน มี axostyle เป็นแท่งแข็งยาวยื่นไปทางด้านหลัง

Trophozoite อาศัยในอวัยวะสืบพันธุ์หญิง (vagina) โดยอยู่ที่ mucosal surface สำหรับผู้ชายอาศัยในต่อม prostate gland หรือใน urethra แบ่งตัวแบบ longitudinal binary fission



Trophozoite (no cyst stage form)
15 μ m

รูปที่ 3-1 แสดงลักษณะของ *Trichomonas vaginalis* (จาก Ruth Leventhal and Russell F.Cheadle, 1989)



รูปที่ 3-2 แสดงวงจรชีวิต *Trichomonas vaginalis* (จาก Ruth Leventhal and Russell F. Cheadle, 1989)

Epidemiology

พบได้ทั่วโลก

Pathology

- ในผู้หญิงมีการอักเสบของ Vagina นำคัดหลั่งจากช่องคลอดมีกลิ่นเหม็น
- ปวดแสบปวดร้อน มีการระคายเคืองและคันบริเวณช่องคลอด
- ในผู้ชายโดยทั่วไปมักไม่แสดงอาการแต่เป็น Carrier ติดต่อไปสู่เพศหญิง

ได้

Diagnosis

- จาก Urethral discharge
- การทำ Vaginal smear

การรักษา⁽¹⁰⁾ : Metronidazole 200-400 มก. ต่อครั้ง วันละ 3 ครั้ง นาน

5-10 วัน

การป้องกัน

1. ผู้เป็นโรคควรรักษาให้หายก่อนมีเพศสัมพันธ์
2. การรู้จักป้องกันตนเองโดยการใช้อง่ายอนามัยในการร่วมเพศ